DOI: https://doi.org/10.17816/rpoj655967 EDN: QWBJMK

Оценка показателей глазного кровотока у детей с ретинопатией недоношенных методом лазерной спекл-флоуграфии

Н.Ш. Кокоева, Л.В. Коголева, Т.Д. Охоцимская, Н.Е. Тарасевич

Национальный медицинский исследовательский центр глазных болезней имени Гельмгольца, Москва, Россия

АННОТАЦИЯ

Обоснование. Ретинопатия недоношенных — вазопролиферативное заболевание глаз, в основе которого лежит нарушение нормального ангио- и васкулогенеза сетчатки вследствие преждевременного рождения ребёнка. При этом существует мнение, что васкулярные нарушения при ретинопатии недоношенных предшествуют анатомическим изменениям и способствуют развитию дистрофических процессов в сетчатке, влияя на её формирование и снижая зрительные функции.

Цель исследования. Изучить особенности глазного кровотока у детей с рубцовой ретинопатией недоношенных с помощью метода лазерной спекл-флоуграфии.

Методы. Проведено обсервационное одноцентровое одномоментное исследование. В данном исследовании сформированы три группы пациентов: основная — дети после перенесённой активной ретинопатии недоношенных; контрольная — здоровые дети без офтальмопатологии; сравнения — доношенные дети с миопией средней и высокой степени. Кроме того, основную группу подразделили на следующие подгруппы в зависимости от степени рубцовой ретинопатии недоношенных: 1-я — 0 степень; 2-я — I степень; 3-я — II степень; 4-я — III степень. У всех пациентов исследовали кровоток в области диска зрительного нерва и макулы с использованием прибора LSFG RetFlow.

Результаты. В исследовании участвовал 41 ребёнок (82 глаза). Основную группу составили 26 детей (52 глаз), из них 11 девочек и 15 мальчиков, с рубцовой ретинопатией недоношенных в возрасте от 5 до 17 лет (средний возраст 11±4 года). Контрольную группу составили 6 здоровых детей без признаков офтальмопатологии. В группу сравнения включены 9 доношенных детей с миопией средней и высокой степени. Установлено снижение кровотока в височном секторе диска зрительного нерва, наиболее выраженное по показателю средней скорости кровотока для крупных сосудов, которое отмечено во всех исследуемых группах. У пациентов 3- и 4-й подгрупп зафиксировано снижение данного показателя на 11,5 и 18,7% соответственно по сравнению с контролем, что свидетельствует о гемодинамических нарушениях вследствие перенесённой ретинопатии недоношенных. Достоверное снижение показателя средней скорости кровотока для сосудов микроциркуляторного русла в области диска зрительного нерва отмечено только у пациентов 4-й подгруппы. Кроме того, выявлено снижение аналогичных показателей в макулярной области, что указывает на дефицит хориоретинального кровотока, который усиливается по мере нарастания выраженности остаточных изменений на глазном дне при рубцовой ретинопатии недоношенных.

Заключение. Изменения показателей флоуметрии, наблюдаемые даже при минимальных остаточных изменениях на глазном дне, свидетельствуют о важной роли гемодинамических нарушений как в патогенезе ретинопатии недоношенных, так и в формировании зрительной дисфункции, что подчёркивает необходимость дальнейших исследований.

Ключевые слова: лазерная спекл-флоуграфия; гемодинамика; ретинопатия недоношенных.

Как цитировать:
Кокоева Н.Ш., Коголева Л.В., Охоцимская Т.Д., Тарасевич Н.Е. Оценка показателей глазного кровотока у детей с ретинопатией недоношенных методом лазерной спекл-флоуграфии // Российская педиатрическая офтальмология. 2025. Т. 20, № 2. С. 122–130. DOI: 10.17816/rpoj655967 EDN: QWBJMK

Рукопись получена: 17.02.2025 **Рукопись одобрена:** 27.02.2025 **Опубликована online:** 30.06.2025

ЭКО • ВЕКТОР

Статья доступна по лицензии CC BY-NC-ND 4.0 International
© Эко-Вектор, 2025

DOI: https://doi.org/10.17816/rpoj655967 EDN: QWBJMK

Evaluation of Ocular Blood Flow in Children With Retinopathy of Prematurity Using Laser Speckle Flowgraphy

Nina Sh. Kokoeva, Liudmila V. Kogoleva, Tatiana D. Okhotsimskaya, Natalia E. Tarasevich

National Medical Research Center of Eye Diseases named after Helmholtz, Moscow, Russia

ABSTRACT

BACKGROUND: Retinopathy of prematurity is a vasoproliferative eye disease defined by disrupted retinal angio- and vasculogenesis caused by premature birth. However, vascular disorders associated with retinopathy of prematurity are considered to precede anatomical changes and contribute to retinal dystrophy, affecting its development and reducing visual functions.

AIM: The work aimed to study ocular blood flow in infants with cicatricial retinopathy of prematurity using laser speckle flowgraphy.

METHODS: An observational, single-center, cross-sectional study was performed. This study included the following three groups: children with history of active retinopathy of prematurity (study group); healthy children without the disease (control group); full-term children with moderate or high myopia (comparison group). In addition, the study group was divided into four subgroups by the degree of cicatricial retinopathy of prematurity of grade 0 (subgroup 1), grade 1 (subgroup 2), grade 2 (subgroup 3), and grade 3 (subgroup 4). Blood flow was studied in the area of the optic disk and macula using LSFG RetFlow in all patients.

RESULTS: The study enrolled 41 children (82 eyes). The study group included 26 children (52 eyes) aged 5–17 years (mean age 11 ± 4 years) with cicatricial retinopathy of prematurity (11 girls and 15 boys). The control group included 6 healthy children without any disease signs. The comparison group included 9 full-term children with moderate or high myopia. Blood flow was decreased in the temporal quadrant of the optic disk, with the greatest reduction in blood flow velocity in large vessels, which was noted in all study groups. This parameter decreased by 11.5% and 18.7% in subgroups 3 and 4, respectively, compared with the control, which indicated hemodynamic compromise associated with retinopathy of prematurity. A significant decrease in mean blood flow velocity in the optic disc microvessels was observed only in subgroup 4. In addition, these parameters decreased in the macular area, which suggested a deficiency of chorioretinal blood flow, which worsened with increasing severity of residual fundus changes in cicatricial retinopathy of prematurity.

CONCLUSION: Changes in blood flow parameters, observed even with minimal residual fundus changes, demonstrate the important role of hemodynamic abnormalities both in the pathogenesis of retinopathy of prematurity and in visual dysfunction, which highlights the need for further research.

Keywords: laser speckle flowgraphy; hemodynamics; retinopathy of prematurity.

To cite this article:
Kokoeva NSh, Kogoleva LV, Okhotsimskaya TD, Tarasevich NE. Evaluation of Ocular Blood Flow in Children With Retinopathy of Prematurity Using Laser Speckle Flowgraphy. *Russian Pediatric Ophthalmology.* 2025;20(2):122–130. DOI: 10.17816/rpoj655967 EDN: QWBJMK

Submitted: 17.02.2025 **Accepted:** 27.02.2025 **Published online:** 30.06.2025

ECO•VECTOR

The article can be used under the CC BY-NC-ND 4.0 International license
© Eco-Vector, 2025

ОБОСНОВАНИЕ

Ретинопатия недоношенных (РН) — вазопролиферативное заболевание глаз, в основе которого лежит нарушение нормального ангио- и васкулогенеза сетчатки вследствие преждевременного рождения ребёнка. При этом существует мнение, что васкулярные нарушения при РН предшествуют анатомическим изменениям и способствуют развитию дистрофических процессов в сетчатке, влияя на её формирование и снижая зрительные функции. Многие исследователи рассматривают нарушения гемодинамики плода и новорождённого как важный патогенетический механизм в развитии и прогрессировании РН [1–4]. Однако большинство исследований проводили при активной РН, оценивая влияние нарушений глазного кровотока на развитие и прогрессирование заболевания [5–7]. Сведения о состоянии гемодинамики глаза при формировании остаточных рубцовых изменений в отдалённом периоде остаются крайне ограниченными. Особенности кровотока при рубцовой РН и его влияние на формирование и развитие зрительных функций остаются недостаточно изученными [8]. В свою очередь, исследование глазного кровотока, способствующее пониманию микроциркуляторных изменений при РН и поиску возможностей их коррекции, является важной и актуальной проблемой.

Тем не менее отсутствует единый стандарт для измерения глазного кровотока. Среди основных методов его определения выделяют ультразвуковую допплерографию и оптическую когерентную томографию с функцией ангиографии, однако они имеют свои ограничения. Так, ультразвуковая допплерография позволяет исследовать преимущественно кровоток в крупных экстрабульбарных сосудах, тогда как оптическая когерентная томография с функцией ангиографии визуализирует лишь статическую картину микроциркуляторного русла, не обеспечивая данных о скоростных характеристиках кровотока.

К современным методам, позволяющим изучить особенности микроциркуляции глаза, относят лазерную спекл-флоуграфию (ЛСФГ) — неинвазивный способ определения глазного кровотока в режиме реального времени, продемонстрировавший эффективность в отношении мониторинга гемодинамики при различной офтальмопатологии. Данный метод предоставляет возможность качественной и количественной оценки динамических показателей кровотока в сосудах диска зрительного нерва (ДЗН) и макулярной зоны. Область ДЗН включает магистральные сосуды, поэтому исследование в ней позволяет оценить не только его локальный кровоток, но и ретинальный в целом. В свою очередь, анализ особенностей гемодинамики в макулярной области позволяет получить информацию как о ретинальном, так и хориоидальном кровотоке. Согласно исследованиям, оценка глазного кровотока методом ЛСФГ при различной офтальмопатологии продемонстрировала высокую информативность и безопасность [9–13]. Тем не менее результатов его применения при РН в доступной литературе мы не встретили.

ЦЕЛЬ

Изучить особенности глазного кровотока у детей с рубцовой РН с помощью метода ЛСФГ.

МЕТОДЫ

Дизайн исследования

Проведено обсервационное одноцентровое одномоментное исследование.

Критерии соответствия

Среди *критериев включения* в исследование различали следующие:

- дети с 0–III степенью рубцовой РН;
- возрасте от 5 до 17 лет;
- доношенные дети с миопией средней и высокой степени;
- доношенные дети без офтальмопатологии.

Критерии исключения: дети с рубцовой РН IV–V степени, поскольку из-за низкой остроты зрения фиксация взора нестабильна, что снижает качество исследования.

Критерии невключения: дети с неврологической и тяжёлой общесоматической патологией и сопутствующей патологией глаз (врождённые пороки развития, глаукома, катаракта, увеит и др.).

Условия проведения

Исследование провели на базе Национального медицинского исследовательского центра глазных болезней имени Гельмгольца.

Продолжительность исследования

Исследование проведено в период с октября 2023 по март 2025 г.

Описание медицинского вмешательства

Всем детям проводили стандартное офтальмологическое обследование, включавшее определение максимально корригированной остроты зрения, рефракции в условиях циклоплегии, тонометрию, биомикроскопию и офтальмоскопию. Для визуализации в реальном времени и количественной оценки ретинохориоидального кровотока в области ДЗН и макулы использовали прибор LSFG RetFlow® (NIDEK Co., Япония), основанный на методе ЛСФГ.

Основной исход исследования

В качестве основного исхода исследования рассматривали изменения ретинохориоидального кровотока в области ДЗН и макулы.

Анализ в группах

В данном исследовании сформированы три группы пациентов:

- основная — дети после перенесённой активной РН;
- контрольная — здоровые дети без офтальмопатологии;
- сравнения — доношенные дети с миопией средней и высокой степени.

Кроме того, основную группу, в зависимости от степени рубцовой РН, подразделили на следующие подгруппы:

- 1-я — 0 степень;
- 2-я — I степень;
- 3-я — II степень;
- 4-я — III степень.

Методы регистрации исходов

Основным показателем для оценки кровотока в области ДЗН и макулы с использованием ЛСФГ является интегральный показатель относительной скорости кровотока — MBR (Mean Blur Rate, средняя скорость размытия). Оценку проводили по трём составляющим:

- MBR Vessels (MV) — для крупных сосудов;
- MBR Tissue (MT) — для сосудов микроциркуляторного русла;
- MBR All (MA) — для всех сосудов исследуемой зоны.

Дополнительно определяли ARBS (Area Ratio of Blood Stream) — параметр, отражающий плотность сосудистой сети в исследуемой области. Для построения карты кровотока использовали рассеянное излучение диодного лазера длиной волны 830 нм. Отражённый от глазного дна сигнал регистрирует и анализирует прибор в автоматическом режиме. На полученном изображении в ручном режиме выделяли зону интереса, в пределах которой проводили последующую количественную оценку.

Этическая экспертиза

Исследование проведено в соответствии с Хельсинкской декларацией Всемирной медицинской ассоциации (редакция от 2013 года), получено согласие родителей в соответствии с принципами, одобренными этическим комитетом медицинского учреждения — Национальный медицинский исследовательский центр глазных болезней имени Гельмгольца, Москва, Россия.

Статистический анализ

Принципы расчёта размера выборки: предварительно не рассчитывали.

Методы статистического анализа данных: статистическая обработка данных включала применение параметрических и непараметрических методов анализа. Всю информацию собирали, проверяли её корректность и систематизировали в электронной таблице Excel, где также проводился её статистический анализ. Статистические расчёты выполняли с использованием доступных инструментов Microsoft Excel® 2016 (Microsoft, Соединённые Штаты Америки).

Количественные показатели в тексте представлены в виде M±*m*, где M — среднее арифметическое значение, *m* — стандартная ошибка среднего. Различия между значениями считали статистически значимыми при уровне более 95% (p <0,05).

РЕЗУЛЬТАТЫ

Участники исследования

В исследование включён 41 ребёнок (82 глаза) с целью оценки глазного кровотока. Основную группу составили 26 детей (52 глаз), из них 11 девочек и 15 мальчиков, с рубцовой РН в возрасте от 5 до 17 лет (средний возраст 11±4 года). Все дети родились преждевременно — на сроке гестации 26–32 нед., с массой тела при рождении от 780 до 1560 г. В 11 глазах не выявлено остаточных изменений на глазном дне после перенесённой РН (0 степень). В 7 глазах отметили самопроизвольный регресс заболевания с минимальными изменениями на периферии глазного дна: остаточные аваскулярные зоны, перераспределение пигмента (I степень, рис. 1). В 22 глазах после самопроизвольного или индуцированного (лазерной коагуляции аваскулярных зон сетчатки) регресса выявили изменения на её периферии при сохранённой анатомии макулы, без признаков деформации и рубцовых изменений (II степень, рис. 2). Деформация ДЗН, смещение сосудистого пучка и выраженная эктопия макулы, обусловленные наличием остаточной фиброваскулярной ткани за пределами сетчатки, обнаружены в 13 глазах (III степень). Контрольную группу составили 6 здоровых детей без признаков офтальмопатологии. В группу сравнения включены 9 доношенных детей с миопией средней и высокой степени. Характеристика пациентов в группах представлена в табл. 1.

Согласно данным табл. 1, возраст детей на момент исследования в сравниваемых группах был сопоставим. Отмечена тенденция к снижению остроты зрения с увеличением степени рубцовой РН. Наиболее высокие значения сферического эквивалента рефракции зафиксированы в 4-й подгруппе.

Основные результаты исследования

Результаты ЛСФГ в области ДЗН представлены в табл. 2. Анализ параметров скорости кровотока в данной области показал его относительную стабильность во всех исследуемых группах.

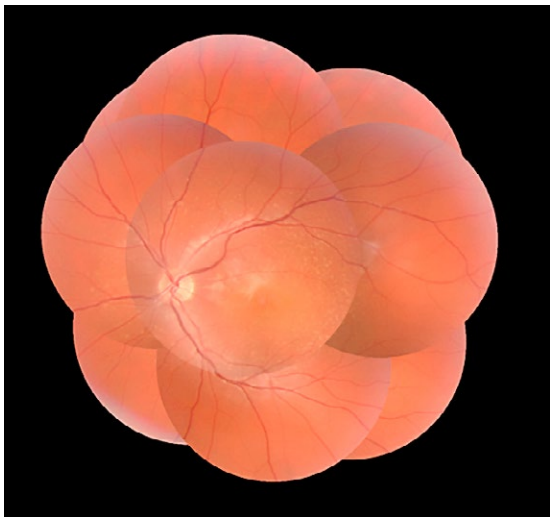

Рис. 1. Фотография глазного дна пациента с рубцовой ретинопатией недоношенных I степени.
Fig. 1. Fundus photography of a patient with grade 1 cicatricial retinopathy of prematurity.

Рис. 2. Фотография глазного дна пациента с рубцовой ретинопатией недоношенных II степени.
Fig. 2. Fundus photography of a patient with grade 2 cicatricial retinopathy of prematurity.

Таблица 1. Характеристика пациентов в группах
Table 1. Characteristics of patients in the groups

Характеристики / Characteristics	Подгруппы основной группы / Study subgroups				Контрольная группа / Control group	Группа сравнения / Comparison group
	1	2	3	4		
Число глаз, *n* / Number of eyes, *n*	10	7	22	13	12	18
Возраст детей на момент обследования, год / Age of children at the time of examination, years	9,91±0,72	11,28±0,72	11,26±0,72	11,23±0,63	11,61±0,65	10, 89±0,71
Максимально корригированная острота зрения / Best corrected visual acuity	0,92±0,04	0,88±0,03	0,76±0,03	0,64±0,04	0,98± 0,02	0,78±0,04
Средний сферический эквивалент рефракции, дптр / Mean spherical equivalent refraction, D	–5,2±2,47	–4,1±2,43	–5,47±0,88	–7,26±0,51	+0,55±0,11	–6,96±0,61

Примечание. Результаты представлены в виде M±*m*, где M — среднее значение, *m* — стандартная ошибка среднего.
Note: The results are presented as M ± *m*, where M is the mean, and *m* is the mean error.

Таблица 2. Показатели лазерной спекл-флоуграфии в области диска зрительного нерва
Table 2. Parameters of laser speckle flowgraphy of the optic disk

Показатели / Parameters	Подгруппы основной группы / Study subgroups				Контрольная группа / Control group	Группа сравнения / Comparison group
	1	2	3	4		
MV	42,59±3,85	47,63±2,02	43,21±1,64[1]	35,88±2,69[1,3,4]	48,80±1,07	47,18±2,47
MT	16,00±1,38	21,59±1,653	18,63±0,39	15,63±0,79[1,3,4]	20,08±0,56	17,59±1,51
MA	27,07±2,41	33,66±3,51	28,12±1,37	24,57±1,54[1,2,3]	32,8±0,80	30,41±1,86
MV-MT	26,59±3,23	26,03±1,75	24,59±1,41[1]	24,25±2,70	28,0±1,08	29,58±1,84
ARBS	40,91±4,73	46,29±7,53	38,38±2,87	36,20±2,82	42,42±1,41	48,72±3,19

Примечание. Результаты представлены в виде M±*m*, где M — среднее значение, *m* — стандартная ошибка среднего. Различия считали статистически значимыми при $p \leqslant 0{,}05$. [1] — статистически значимые отличия от контрольной группы; [2] — статистически значимые отличия от группы сравнения; [3] — статистически значимые отличия от 2-й подгруппы; [4] — статистически значимые отличия от 4-й подгруппы. MV (Mean Blur Rate Vessels) — средняя скорость размытия для крупных сосудов; MT (Mean Blur Rate Tissue) — средняя скорость размытия для сосудов микроциркуляторного русла; MA (Mean Blur Rate All) — средняя скорость размытия для всех сосудов исследуемой зоны; ARBS (Area Ratio of Blood Stream) — отношение площади кровотока.
Note: The results are presented as M ± *m*, where M is the mean, and *m* is the mean error. The differences were considered statistically significant at $p \leqslant 0.05$. 1, Statistically significant differences vs the control group; 2, Statistically significant differences vs. the comparison group. 3, Statistically significant differences vs subgroup 2; 4, Statistically significant differences vs subgroup 4. MV = mean blur rate vessels; MT = mean blur rate tissue; MA = mean blur rate all; ARBS = area ratio of blood stream.

Таблица 3. Показатели лазерной спекл-флоуграфии в макулярной области

Table 3. Parameters of laser speckle flowgraphy of the macula

Показатели / Parameters	Подгруппы основной группы / Study subgroups				Контрольная группа / Control group	Группа сравнения / Comparison group
	1	2	3	4		
MV	40,08±4,17[2]	35,67±5,0	37,47±1,92	23,94±2,31[1,2,3]	53,08±2,4	30,50±2,78
MT	26,42±3,82[2]	21,46±3,8	23,38±1,4[2]	13,47±1,5[1,3,5]	34,98±1,9	15,97±1,42[1]
MA	28,18±3,34[2]	24,09±4,0	26,20±1,4	15,78±1,7[1,3,5]	38,44±1,9	19,16±1,77[1]
MV-MT	14,57±1,40	14,09±1,6	14,08±0,89	10,47±0,98[1,2,3]	18,10±0,7	14,53±1,45
ARBS	18,09±1,03[2]	18,29±1,3[2]	20,0±0,54[3]	21,8±0,46[1,3,4]	19,08±0,9	21,11±1,13

Примечание. Результаты представлены в виде M±*m*, где M — среднее значение, *m* — стандартная ошибка среднего. Различия считали статистически значимыми при $p \leqslant 0{,}05$. [1] — статистически значимые отличия от контрольной группы; [2] — статистически значимые отличия от группы сравнения; [3] — статистически значимые отличия от 1-й подгруппы; [4] — статистически значимые отличия от 2-й подгруппы; [5] — статистически значимые отличия от 3-й подгруппы. MV (Mean Blur Rate Vessels) — средняя скорость размытия для крупных сосудов; MT (Mean Blur Rate Tissue) — средняя скорость размытия для сосудов микроциркуляторного русла; MA (Mean Blur Rate All) — средняя скорость размытия для всех сосудов исследуемой зоны; ARBS (Area Ratio of Blood Stream) — отношение площади кровотока.

Note: The results are presented as M ± *m*, where M is the mean, and *m* is the mean error. The differences were considered statistically significant at $p \leqslant 0.05$. 1, Statistically significant differences vs the control group; 2, Statistically significant differences vs the comparison group. 3, Statistically significant differences vs subgroup 1; 4, Statistically significant differences vs subgroup 2. 5, Statistically significant differences vs subgroup 3. MV = mean blur rate vessels; MT = mean blur rate tissue; MA = mean blur rate all; ARBS = area ratio of blood stream.

Результаты ЛСФГ в макулярной области продемонстрированы в табл. 3. При изучении гемодинамики в данной области выявлено снижение показателей MV и MT у пациентов с РН.

Дополнительно проведён корреляционный анализ взаимосвязи показателей ЛСФГ с возрастом пациентов, рефракцией, длиной переднезадней оси глаза и остротой зрения. Установлено, что степень корреляции была выше в макулярной области по сравнению с зоной ДЗН, однако статистически значимых связей по указанным параметрам не выявили.

ОБСУЖДЕНИЕ

Резюме основного результата исследования

При проведении ЛСФГ в области ДЗН выявлено снижение скорости кровотока в крупных сосудах в глазах со II и III степенью РН, нарушение микроциркуляции обнаружено у пациентов с III степенью РН. При оценке показателей кровотока в макулярной области выявлено нарушение гемодинамики как в крупных, так и в мелких сосудах даже при минимальных остаточных изменениях после перенесённой РН.

Обсуждение основного результата исследования

В 1- и 2-й подгруппах, а также в группе сравнения не выявлено изменений показателя MV в области ДЗН относительно группы контроля. В свою очередь, в 3- и 4-й подгруппах отмечено его снижение на 11,5 и 18,7% соответственно. Кроме того, выявлено статистически значимое снижение (p <0,05) показателя MT относительно контроля:

- в группе сравнения — на 12,4%;
- в 1-й подгруппе — на 20,3%;
- в 4-й подгруппе — на 22,2%.

Установлена тенденция к снижению показателя MT в 3-й подгруппе, однако данные изменения не были статистически значимыми.

Кроме того, мы проанализировали вариабельность кровотока ДЗН по четырём секторам. Выявлено снижение кровотока в височном секторе ДЗН, наиболее значимое по показателю MV. У здоровых лиц его снижение составило 30,5%. Это связано с тем, что в височном секторе сосуды расходятся выше и ниже папилломакулярного пучка, и крупные сосуды в меньшей степени попадают в участок височного сектора ДЗН. При этом в верхнем и нижнем секторах показатели, напротив, превышали средние значения: у здоровых лиц значения MV выше на 18%. Данная тенденция отмечена у всех пациентов, колебание указанного показателя связаны с индивидуальным расположением сосудов.

В 1-й подгруппе обнаружено снижение MV и MT в макулярной области на 24,5% относительно аналогичных показателей в контрольной группе. Кроме того, выявлено их снижение:

- во 2-й подгруппе — на 32,8 и 38,7% соответственно;
- в 3-й подгруппе — на 29,4 и 33,2% соответственно.

Следует отметить, что в 4-й подгруппе снижение данных показателей было наибольшее относительно контроля — на 54,9 и 61,5% соответственно. Полученные данные свидетельствуют о дефиците хориоидального кровотока, который характерен для пациентов с РН. Показатель ARBS демонстрировал тенденцию к увеличению по мере нарастания степени тяжести РН (рис. 3).

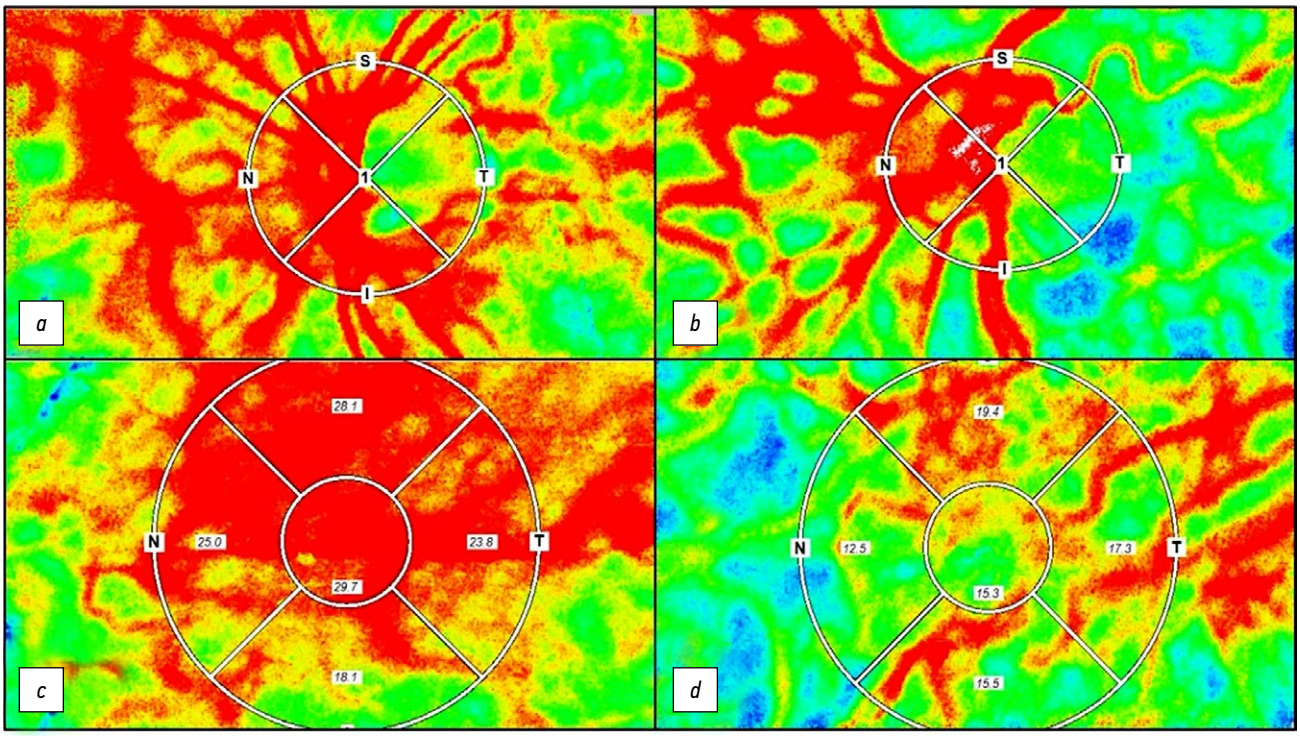

Рис. 3. Результаты лазерной спекл-флоуграфии в области диска зрительного нерва (*a, b*) и макулы (*c, d*) при рубцовой ретинопатии недоношенных. Составная карта кровотока: *a* — в области диска зрительного нерва правого глаза (I степень); *b* — в области диска зрительного нерва левого глаза (III степень); *c* — макулярной области правого глаза (I степень); *d* — макулярной области левого глаза (III степень).

Fig. 3. Results of laser speckle flowgraphy of the optic disc (*a, b*) and macula (*c, d*) in patients with cicatricial retinopathy of prematurity. Composite blood flow map: *a*, optic disk area of the right eye (grade 1); *b*, optic disk area of the left eye (grade 3); *c*, macular area of the right eye (grade 1); *d*, macular area of the left eye (grade 3).

У пациентов группы сравнения также выявлен дефицит кровотока в макулярной области, что подтверждено статистически значимым снижением показателей MV и MT относительно группы контроля на 54,5 и 42,5% соответственно. Полученные результаты свидетельствуют также о дефиците ретинохориоидального кровотока у лиц с миопией и подчёркивают необходимость дальнейших исследования.

ЗАКЛЮЧЕНИЕ

Впервые с использованием метода ЛСФГ исследованы особенности гемодинамики в области ДЗН и макулы у детей с рубцовой РН. Установлено снижение кровотока в височном секторе ДЗН, наиболее выраженное по показателю MV, которое отмечено во всех исследуемых группах, что, по-видимому, обусловлено анатомическими особенностями расположения сосудистых аркад. Кроме того, у пациентов 3- и 4-й подгрупп зафиксировано снижение показателя MV на 11,5 и 18,7% соответственно по сравнению с контрольной группой. Эти изменения могут свидетельствовать о наличии гемодинамических нарушений, вызванных перенесённой РН, и возможном формировании минимальных тракционных изменений в области ДЗН.

Статистически значимое снижение показателя MT, характеризующего состояние микроциркуляторного русла, в области ДЗН отмечено только у пациентов 4-й подгруппы.

У детей с рубцовой РН обнаружено снижение показателей MV и MT в макулярной области, что свидетельствует о наличии дефицита хориоретинального кровотока. Его выраженность увеличивается с усилением остаточных изменений на глазном дне, указывая на прогрессирующее нарушение макулярной гемодинамики, зависящее от тяжести перенесённого патологического процесса.

Учитывая выявленные особенности глазного кровотока по данным ЛСФГ, наблюдаемые даже при минимальных остаточных изменениях на глазном дне, можно предположить важную роль гемодинамических нарушений как в патогенезе РН, так и в формировании зрительной дисфункции, что требует дальнейших исследований.

ДОПОЛНИТЕЛЬНАЯ ИНФОРМАЦИЯ

Вклад авторов. Н.Ш. Кокоева — обследование пациентов, анализ и обработка материала исследований; Л.В. Коголева — концепция исследования, анализ результатов, написание текста рукописи; Т.Д. Охоцимская — анализ результатов исследования, формулирование выводов, написание текста рукописи; Н.Е. Тарасевич — проведение

исследований, составление таблиц, статистический анализ полученных данных. Все авторы одобрили рукопись (версию для публикации), а также согласились нести ответственность за все аспекты работы, гарантируя надлежащее рассмотрение и решение вопросов, связанных с точностью и добросовестностью любой её части.

Этическая экспертиза. Исследование проведено в соответствии с Хельсинкской декларацией Всемирной медицинской ассоциации (редакция от 2013 года), получено согласие родителей в соответствии с принципами, одобренными этическим комитетом медицинского учреждения — Национальный медицинский исследовательский центр глазных болезней имени Гельмгольца, Москва, Россия.

Источники финансирования. Отсутствуют.

Раскрытие интересов. Авторы заявляют об отсутствии отношений, деятельности и интересов за последние три года, связанных с третьими лицами (коммерческими и некоммерческими), интересы которых могут быть затронуты содержанием статьи.

Оригинальность. При создании настоящей работы авторы не использовали ранее опубликованные сведения (текст, иллюстрации, данные).

Доступ к данным. Все данные, полученные в настоящем исследовании, доступны в статье.

Генеративный искусственный интеллект. При создании настоящей статьи технологии генеративного искусственного интеллекта не использовали.

Рассмотрение и рецензирование. Настоящая работа подана в журнал в инициативном порядке и рассмотрена по обычной процедуре. В рецензировании участвовали два члена редакционной коллегии и научный редактор издания.

ADDITIONAL INFO

Author contributions: N.Sh. Kokoeva: investigation; L.V. Kogoleva: conceptualization, formal analysis, writing—original draft; T.D. Okhotsimskaya: formal analysis, writing—original draft; N.E. Tarasevich: investigation, visualization, formal analysis. All authors approved the version of the manuscript to be published and agree to be accountable for all aspects of the work, ensuring that questions related to the accuracy or integrity of any part of the work are appropriately investigated and resolved.

Ethics approval: The study complied with the requirements of the Declaration of Helsinki of the World Medical Association (as amended in 2013). Parents provided consent in accordance with the principles approved by the Local Ethics Committee of the Helmholtz National Medical Research Center of Eye Diseases, Moscow, Russia.

Funding sources: No funding.

Disclosure of interests: The authors declare no relationships, activities, or interests for the last three years related to for-profit or not-for-profit third parties whose interests may be affected by the content of the article.

Statement of originality: No previously published material (text, images, or data) was used in this work.

Data availability statement: All data generated or analyzed during this study are included in this article.

Generative AI: No generative artificial intelligence technologies were used to prepare this paper.

Provenance and peer review: This paper was submitted unsolicited and reviewed following the standard procedure. The peer review process involved two members of the editorial board and the in-house scientific editor.

СПИСОК ЛИТЕРАТУРЫ | REFERENCES

1. Катаргина Л.А., Трусова С.А., Шеверная О.А., и др. Частота и характер течения ретинопатии недоношенных при современных условиях выхаживания по данным Московского областного перинатального центра // Российский офтальмологический журнал. 2020. Т. 13, № 3. С. 15–20. / Katargina LA, Trusova SA, Shevernaya OA, et al. The frequency and clinical course of retinopathy of prematurity in modern developmental care conditions as evidenced by the Moscow region perinatal center. *Russian Ophthalmological Journal.* 2020;13(3):15–20. doi: 10.21516/2072-0076-2020-13-3-15-20 EDN: WJGJYM

2. Лебедев В.И., Катаргина Л.А. Роль анемии недоношенных в патогенезе ретинопатии недоношенных и влияние лечения эритропоэтином на частоту и тяжесть заболевания // Офтальмология. 2020. Т. 17, № 3S. С. 648–652. / Lebedev VI, Katargina LA. The role of retinopathy anemia in the pathogenesis of retinopathy of prematurity and the effect of erythropoietin treatment on the frequency and severity of the disease. *Ophthalmology in Russia.* 2020;17(S3):648–652. doi: 10.18008/1816-5095-2020-3S-648-652 EDN: CRTBSJ

3. Nath M, Chandra P, Halder N, et al. involvement of renin-angiotensin system in retinopathy of prematurity — a possible target for therapeutic intervention. *PLOS ONE.* 2016;11(12):e0168809. doi: 10.1371/journal.pone.0168809

4. Николаева Г.В. Выявление миогенной ауторегуляции кровотока в передней мозговой и глазной артериях у недоношенных новорожденных // Российская детская офтальмология. 2014. № 4. С. 15–21. / Nikolayeva GV. Detection of myogenic autoregulation of blood flow in the anterior cerebral and ophthalmic artery in premature infants. *Russian Ophthalmology of Children.* 2014;(4):15–21. EDN: TJCBYJ

5. Трифаненкова И.Г., Терещенко А.В., Ерохина Е.В. Состояние глазного артериального кровотока при активной ретинопатии недоношенных // Российский офтальмологический журнал. 2022. Т. 15, № 4. С. 95–101. / Trifanenkova IG, Tereshchenko AV, Erokhina EV. The state of ocular arterial blood flow in active retinopathy of prematurity. *Russian Ophthalmological Journal.* 2022;15(4):95–101. doi: 10.21516/2072-0076-2022-15-4-95-101 EDN: PXGXSG

6. Трифаненкова И.Г., Терещенко А.В., Ерохина Е.В. Состояние венозного кровотока в сосудах глаза при активной ретинопатии недоношенных. // Вестник офтальмологии. 2021. Т. 137, № 4. С. 65–71. / Trifanenkova IG, Tereshhenko AV, Erokhina EV. Venous blood flow in ocular vessels of patients with active retinopathy of prematurity. *The Russian Annals of Ophthalmology,* 2021;137(4):65–71. doi: 10.17116/oftalma202113704165 EDN: XEBORC

7. Matsumoto T, Itokawa T, Shiba T, et al. A change in ocular circulation after photocoagulation for retinopathy of prematurity in a neonate. *Case Reports in Ophthalmology.* 2017;8(1):91–98. doi: 10.1159/000456708

8. Коголева Л.В., Кокоева Н.Ш., Рамазанова К.А., Васильченко В.В. Особенности регионарной и магистральной гемодинамики у детей с рубцовой ретинопатией недоношенных. В: Российский офтальмологический журнал: Материалы конференции «Ретинопатия недоношенны и ретинобластома»; 4–5 апреля 2019 г. Москва: «Реал тайм», 2019. С. 62. / Kogoleva LV, Kokoeva NSh, Ramazanova KA, Vasilchenko VV. Peculiarities of regional and main hemodynamics in children with cicatricial retinopathy of prematurity. In: *Russian Ophthalmological Journal: Proceedings of the scientific and practical conference "Retinopathy of prematurity and retinoblastoma"; 2019 Apr 4–5; Moscow.* Moscow: Real time; 2019. P. 62. doi: 10.21516/2072-0076-2019-12-3-58-75

9. Киселева Т.Н. Ультразвуковые методы исследования кровотока в диагностике ишемических поражений глаза // Вестник офтальмологии. 2004. Т. 120, № 4. С. 3–5. / Kiseleva TN. Ultrasound examination methods in diagnostics of ischemic lesions of the eye. *Russian Annals of Ophthalmology.* 2004;120(4):3–5. EDN: TUERDL

10. Охоцимская Т.Д., Нероева Н.В., Зольникова И.В., и др. Исследование глазного кровотока у пациентов с пигментным ретинитом методом лазерной спекл-флоуграфии // Российский офтальмологический журнал. 2024. Т. 17, № 1. С. 40–46. / Okhotsimskaya TD, Neroeva NV, Zolnikova IV, et al. Studying ocular blood flow in patients with retinitis pigmentosa using laser speckle flowgraphy. *Russian Ophthalmological Journal.* 2024;17(1):40–46. doi: 10.21516/2072-0076-2024-17-1-40-46 EDN: CSJSNV

11. Нероева Н.В., Зайцева О.В., Охоцимская Т.Д., и др. Определение возрастных изменений глазного кровотока методом лазерной спекл-флоуграфии // Российский офтальмологический журнал. 2023. Т. 16, № 2. С. 54–62. / Neroeva NV, Zaytseva OV, Okhotsimskaya TD, et al. Age-related changes of ocular blood flow detecting by laser speckle flowgraphy. *Russian Ophthalmological Journal.* 2023;16(2):54–62. doi: 10.21516/2072-0076-2023-16-2-54-62 EDN: FFSEQV

12. Киселева Т.Н., Петров С.Ю., Охоцимская Т.Д., Маркелова О.И. Современные методы качественной и количественной оценки микроциркуляции глаза // Российский офтальмологический журнал. 2023. Т. 16, № 3. С. 152–158. / Kiseleva TN, Petrov SY, Okhotsimskaya TD, Markelova OI. State-of-the-art methods of qualitative and quantitative assessment of eye microcirculation. *Russian Ophthalmological Journal.* 2023;16(3):152–158. doi: 10.21516/2072-0076-2023-16-3-152-158 EDN: ORBVWL

13. Matsumoto T, Itokawa T, Shiba T, et al. Decreased ocular blood flow after photocoagulation therapy in neonatal retinopathy of prematurity. *Japanese Journal of Ophthalmology.* 2017;61(6):484–493. doi: 10.1007/s10384-017-0536-7 EDN: OHZITJ

ОБ АВТОРАХ

*** Кокоева Нина Шотаевна;**
адрес: Россия, 105062, Москва,
ул. Садовая-Черногрязская, д. 14/19;
ORCID: 0000-0003-2927-4446;
eLibrary SPIN: 4454-3096;
e-mail: ninoofta@mail.ru

Коголева Людмила Викторовна, д-р мед. наук;
ORCID: 0000-0002-2768-0443;
eLibrary SPIN: 2241-7757;
e-mail: kogoleva@mail.ru

Охоцимская Татьяна Дмитриевна, канд. мед. наук;
ORCID: 0000-0003-1121-4314;
eLibrary SPIN: 9917-7103;
e-mail: tata123@inbox.ru

Тарасевич Наталья Евгеньевна;
ORCID: 0009-0004-3406-0033;
eLibrary SPIN: 5609-6216;
e-mail: Natasha.der96@yandex.ru

AUTHORS' INFO

*** Nina Sh. Kokoeva,** MD;
address: 14/19, Sadovaya Chernogryazskaya st,
Moscow, Russia, 105062;
ORCID: 0000-0003-2927-4446;
eLibrary SPIN: 4454-3096;
e-mail: ninoofta@mail.ru

Liudmila V. Kogoleva, MD, Dr. Sci. (Medicine);
ORCID: 0000-0002-2768-0443;
eLibrary SPIN: 2241-7757;
e-mail: kogoleva@mail.ru

Tatiana D. Okhotsimskaya, MD, Cand. Sci. (Medicine);
ORCID: 0000-0003-1121-4314;
eLibrary SPIN: 9917-7103;
e-mail: tata123@inbox.ru

Natalia E. Tarasevich, MD;
ORCID: 0009-0004-3406-0033;
eLibrary SPIN: 5609-6216;
e-mail: Natasha.der96@yandex.ru

* Автор, ответственный за переписку / Corresponding author